7

Aus dem pathologischen Institut zu Marburg.

Beiträge zur Casuistik

der primären

Neubildungen des Herzens.

Inaugural-Dissertation

zur

Erlangung der Doktorwürde

in der

Medicin, Chirurgie und Geburtshilfe

eingereicht einer hohen

Medicinischen Fakultät der Universität Marburg

von

Fritz Fuhrmann

approb. Arzt aus Wangerin in Pommern.

Mit einer Abbildung im Text und einer Tafel.

Marburg, den 12. August 1899.

MARBURG.

Buchdruckerei von Joh. Hamel.

1899.

Digitized by the Internet Archive
in 2019 with funding from
Wellcome Library

https://archive.org/details/b30596294

Meinem Vater gewidmet.

Die primären Neubildungen des Herzens werden so selten beobachtet und bieten in ihrem klinischen Verlaufe so wenig charakteristische Erscheinungen, dass wohl noch niemals am Krankenbette die Diagnose auf primäres Neoplasma des Herzens gestellt werden konnte. In manchen Fällen sind sie zufälliger Sectionsbefund, in anderen erklären sie ein intra vitam dunkles Krankheitsbild oder sie haben, je nach ihrem Sitz, eine Klappen-Insufficienz oder Stenose vorgetäuscht. Demnach sind sie für den Kliniker sowohl wie für den Pathologen von grossem Interesse, und die hierher gehörigen Fälle sind schon wiederholt, sowohl von klinischer wie pathologisch-anatomischer Seite zusammengestellt und publicirt worden. — Die Sammlung des hiesigen pathologischen Institutes besitzt drei Fälle dieser Art, von denen allerdings zwei bereits anderweitig beschrieben worden sind. In erster Linie ist Aufgabe dieser Arbeit, den dritten Fall zu publiciren. Im Anschluss daran sollen auch die beiden anderen Fälle Berücksichtigung finden, ferner die Litteratur über primäre Herztumoren zusammengestellt werden.

Fall 1.

Primäres Spindel-Zellen-Sarcom der Aorten-Klappen bei einem Kinde. Plötzlicher Tod durch Verschluss der Coronararterie.

Am 4. Oktober 1897 wurden dem pathologischen Institut zu Marburg von Herrn Sanitätsrat Guder aus Laasphe die Brustorgane eines siebenjährigen Mädchens übersandt. Das

bis dahin völlig gesund erscheinende Kind hatte am 3. Oktober über Kopfschmerzen, die jedoch bald vorübergingen, geklagt; auch Erbrechen war einmal eingetreten. Am 4. X. zeigte das Kind dieselben leichten Beschwerden wie am vorigen Tage. Früh um 9 Uhr trat ganz plötzlich, während das Kind sich an einen Stuhl lehnte, der Tod ein.

Die im Institut vorgenommene Untersuchung des Herzens ergab folgenden sehr interessanten Befund:

„Das Herz erscheint im Ganzen wenig vergrössert, der linke Ventrikel etwas erweitert. An den Aortenklappen findet sich eine tumorartige Bildung von sehr eigentümlicher Beschaffenheit. Dieselbe hat sich hauptsächlich an der Commissur zwischen rechter und hinterer Klappe entwickelt, sitzt der Aortenwand in den beiden dazu gehörigen sinus Valsalvae und der Commissur ziemlich breitbasig auf und nimmt ausserdem die angrenzenden Teile der beiden Klappen ein. Sie besitzt eine grösste Höhe von ca. 2 cm und eine grösste Breite von ca. 1½ cm und ist aus eigentümlichen, langgezogenen, wurmartigen Gebilden zusammengesetzt, die zum Teil eine beträchtliche Länge erreichen, das längste, welches nach aufwärts gerichtet und deutlich spiralig gedreht ist, ca. 1½ cm. Zum Teil bestehen die Gebilde aus einem kurzen Stiel mit knopfartiger Anschwellung am Ende; einige zeigen mehrere Anschwellungen in der Continuität, der übrige Teil der Geschwulst sitzt den Klappen und der Aortenwand als ziemlich kompacte Masse auf. Die Oberfläche dieser Bildungen, welche durch ihre Zusammensetzung dem ganzen Tumor ein eigentümliches weintraubenartiges Aussehen verleihen, ist vollständig glatt und glänzend, die Farbe fast rein weiss und durchscheinend. Frische Thrombusmassen haften nicht daran, nur einzelne leicht entfernbare, frische Leichengerinnsel. Im Lumen der linken Coronararterie steckt ein kleiner Pfropf, der dieselbe Beschaffenheit zeigt, wie die einzelnen

Teile des Tumors und das Lumen ziemlich vollständig ausfüllt. Nach dem Aufschneiden der linken Coronararterie von der Peripherie her, mit Schonung des verlegten Ostiums, zeigt sich das Lumen der Arterie unmittelbar hinter dem einige mm langen Pfropf vollständig frei. Der Pfropf ist augenscheinlich ganz frisch hineingelangt. Das Ostium der rechten Coronararterie kann durch Beiseiteschieben der Tumor-Massen leicht freigelegt werden, doch legt sich ein nach hinten gerichteter rundlicher Vorsprung über die Gefässmündung, so dass diese vollkommen abgeschlossen erscheint.“ An den übrigen Organen des Körpers fanden sich, ausser einigen alten käsigen Heerden in der linken Lunge, keine Besonderheiten.

Die mikroskopische Untersuchung des Tumors in frischem Zustande ergab folgenden Befund:

Vorwiegend besteht das Gewebe aus langgestreckten Zellen von Spindelform. Viele sind verzweigt und zeigen

lange, fein fibrilläre Ausläufer, die mit einander in Verbindung zu stehen scheinen; andere sind unverzweigt und

haben nur nach jeder Seite hin einen langen Ausläufer. Die Kerne der Zellen sind länglich oval und zeigen ein oder mehrere Kernkörperchen. — Zur Herstellung von Dauerpräparaten wurde, um den Tumor möglichst zu erhalten, nur ein peripherer Zapfen der Geschwulst abgetragen und in Sublimat gehärtet. Aus diesem Zapfen wurde eine kleine Reihe von Querschnitten hergestellt. Die Präparate wurden mit Hämatoxylin-Eosin gefärbt. Auch an dem gefärbten Schnittpräparat erkennt man die oben beschriebene Form der Zellen; ferner wird eine Zwischensubstanz sichtbar, welche die Struktur von fein fibrillärem Bindegewebe zeigt. In der Mitte der Schnittfläche ist sie am stärksten entwickelt und nimmt allmählich gegen die Randpartien hin ab. Die Zellen sind teils in parallel zur Oberfläche des Tumors verlaufenden Zügen angeordnet, teils durchkreuzen sie sich regellos, oder ihre Zugrichtung steht senkrecht zur Längsaxe, so dass sie in der Schnittfläche quer getroffen sind. Gefässe sind in diesem Teil der Geschwulstmasse nicht sichtbar.

Das Gewebe hat eine gewisse Aehnlichkeit mit gewuchertem Endocardiumgewebe, wie es sich bei dem Ersatz von Thromben bei endocarditischen Affektionen der Klappen bildet. Auch dort findet man die zelligen Elemente vermehrt und gewuchert. Bei Endocarditis wird man aber fast nie Reste von Thrombus-Massen an der Oberfläche vermissen, Fibrin-Niederschläge, die sich immer von Neuem an der Oberfläche bilden. In unserem Falle ist die Oberfläche vollkommen glatt und nirgends finden sich Spuren von Fibringerinnseln. Die bindegewebige Grundsubstanz würde bei einer abgelaufenen fibrösen Endocarditis viel stärker hervortreten, während hier zwischen sehr zahlreichen Zellen nur eine spärliche Zwischensubstanz vorhanden ist. Ausserdem fällt die Grösse der zelligen Elemente auf. Vergleicht man ein Präparat einer endocarditischen Efflorescenz mit unserem Objekte, so sieht man sehr deutlich den Unterschied in der Grösse der Zellen.

Dass es sich also in unserem Falle um eine Neubildung handelt, unterliegt wohl keinem Zweifel, und zwar wäre nach dem mikroskopischen Befunde die Diagnose auf Spindelzellen-Sarkom oder Myxo-Sarkom zu stellen. Die Neubildung dürfte von dem Endocard der Aortenklappen ausgegangen sein. Ob vielleicht eine früher vorhanden gewesene Endocarditis als ursächliches Moment bei der Entwickelung des Tumors eine Rolle gespielt hat, indem sich an die entzündliche Wucherung des endocardialen Gewebes eine gesteigerte Zellwucherung angeschlossen hat, muss dahin gestellt bleiben. Anamnestisch ist nichts von einer früheren Endocarditis oder einer Krankheit, welche eine solche im Gefolge gehabt haben könnte, bekannt geworden. Von Wichtigkeit ist, dass die Erscheinungen eines Klappenfehlers nicht vorhanden waren, und dass namentlich das Herz kein Zeichen eines erheblichen, älteren Aortenfehlers darbot. Die leichte Erweiterung des linken Ventrikels deutet wohl anf eine geringfügige Insufficienz hin, die durch die Wucherung hervorgerufen wurde, aber anscheinend als solche keine bemerkbaren Störungen veranlasst hat. — Besonders interessant ist in unserem Falle die Verlegung der linken Coronararterie durch ein kleines abgelöstes Stück des Tumors; es handelt sich hier um eine Geschwulst-Embolie am Herzen selbst, indem von dem Tumor sich ein Partikelchen gelöst hat und mit dem Blutstrom in das zunächst gelegene Gefäss, die linke Coronararterie, gelangt ist. Auch die Mündung der rechten Coronararterie ist durch einen, nicht vom Ganzen getrennten Zapfen der Geschwulst ventilartig verlegt, und aus diesen beiden Momenten ist auch der plötzliche Tod der Patientin zu erklären. Nimmt man an, das Ostium der rechten Coronararterie sei schon längere Zeit für den Blutstrom nicht frei durchgängig oder zeitweilig verlegt gewesen und dann die linke Coronararterie plötzlich embolisch verstopft worden, so erklärt sich aus dieser plötzlichen Auf-

hebung der Blutversorgung des Herzens unmittelbar der plötzliche Eintritt des Todes.

Fall 2.

Myxom des linken Vorhofes bei einem Manne. Myxom-Embolie der Gehirnarterien. [1])

Fabrikarbeiter Karl K., 37 Jahre alt, war bis zum Jahre 1890 gesund. Nachdem in diesem Jahre wiederholt Schwindelanfälle vorausgegangen waren, trat am 4 Oktober 1890 ein neuer Schlaganfall ein, welcher eine vollständige Lähmung der rechten Seite und Unfähigkeit zu sprechen und zu schlucken im Gefolge hatte. Diese Lähmungserscheinungen gingen sehr langsam zurück, es traten aber starke Kopfschmerzen und epileptische Krämpfe ein, der letzte Anfall am 27. XII. 92. Zuweilen war Herzklopfen vorhanden, welches zur Zeit des damaligen Anfalles stärker gewesen sein soll. Bei der Aufnahme in die medizinische Klinik bestanden die Lähmungen noch zum Teil; am Herzen war ein sich an den ersten Ton anschliessendes lautes Geräusch hörbar, am stärksten an der Mitralis, zuweilen ein diastolisches. Puls regelmässig. Am 24. Mai 1893 traten bei dem Kranken morgens 6¼ Uhr heftige Krämpfe ein, die nur wenige Minuten andauerten. Als der Arzt hinzukam, lag der Patient in tiefem Coma, mit langsamer, schnarchender Atmung, nicht fühlbarem Pulse. Cyanose. Um 7 Uhr trat der Tod ein

Die Section, welche von Herrn Geheimrat Marchand noch an demselben Vormittage gemacht wurde, ergab am Herzen folgenden interessanten Befund:

Mässige Hypertrophie beider Ventrikel, geringe Ver-

---

1) F. Marchand: Zur Kennntnis der Embolie und Thrombose der Gehirnarterien, zugleich ein Beitrag zur Casuistik der primären Herztumoren und der gekreuzten Embolie.

Berliner Klinische Wochenschrift 1894, Nr. 1.

engerung des Ostium atrioventriculare sinistrum und mässige Verdickung und Retraktion der Zipfel und der Chordae der Mitralklappe. Das Endocardium ventriculare, besonders des linken Ventrikels, ist weisslich, verdickt. Der linke Vorhof ist beträchtlich erweitert und dickwandig, sein Endocardium weisslich. Am Septum entspringt unweit oberhalb des Klappenringes dicht unter der Klappe des Foramen ovale eine eigentümliche, weiche, vielfach gelappte Geschwulst, welche von einer schmalen (etwa 1,5 cm im Durchmesser haltenden) Basis ausgeht und sich gegen die Spitze erheblich verbreitert, indem sie zugleich in eine grosse Anzahl kleinerer und grösserer Lappen und Läppchen zerfällt. Der Umfang der ganzen Masse ist ungefähr der eines Taubeneies, beim Auseinanderlegen beträgt ihre Länge 5½, ihre Breite 3 Centimeter. Der Stiel der Geschwulst hat eine feste, fibröse Beschaffenheit und weissliche Farbe; er enthält einige harte, kalkige Einlagerungen; im Uebrigen ist die Geschwulst weich; das Aussehen der einzelnen Lappen und Läppchen ist grösstenteils durchscheinend gallertig, blassgelblich; einige der grösseren Lappen haben eine dunkelrote Färbung und ein haemorrhagisches Aussehen. Der untere Teil der Geschwulst, welcher hauptsächlich aus zwei grösseren Lappen besteht, hängt noch in das Ostium atrioventriculare hinein. An den oberen Teilen haften einige bräunlich-rote Gerinsel, welche sich leicht abstreifen lassen, keine Thromben, die auch in den übrigen Teilen der Herzhöhlen vollständig fehlen.

Die mikroskopische Untersuchung des Tumors ergab ein ziemlich weiches myxomatöses Gewebe mit grossen spindelförmigen und verästelten Zellen, zwischen welchen hier und da zahlreiche rundliche Zellen in der schleimigen; fein fibrillären Grundsubstanz sichtbar waren. Die Zellen hingen vielfach durch Ausläufer zusammen. An vielen Stellen waren sehr weite dünnwandige und stark gefüllte Gefässe vorhanden,

welche in dem unteren Teile der Geschwulst haemorrhagische Infiltrationen veranlasst hatten.

Das Geschwulstgewebe erinnerte an das des normalen Endocardium, jedoch mit Vergrösserung und Wucherung der zelligen Elemente und schleimiger Entartung der Zwischensubstanz. — Auch dieser Fall ist ferner bemerkenswert durch Embolien, welche von der Geschwulst ausgegangen sind. „Die rechte Arteria fossae Sylrii ist in ihrem Anfangsteil vollständig frei durchgängig und dünnwandig; dann beginnt eine fast gleichmässige Verdickung von graurötlicher Farbe und praller Consistenz, welche eine Strecke von 3 cm einnimmt. Wie sich nach dem Aufschneiden ergiebt, ist die Arterie in diesem Bereiche durch eine graurötliche, ziemlich weiche Thrombusmasse gefüllt, welche mit der Wand nicht zusammenhängt. Oberhalb dieser thrombosirten Stelle sind die Arterien mit flüssigem Blute gefüllt. Quer- und Längsschnitte aus dem noch nicht aufgeschnittenen Teil der thrombosirten rechten Arteria fossae Sylrii zeigten, dass ein Teil des Thrombus aus denselben zelligen Elementen mit myxomatöser Zwischensubstanz bestand wie die Lappen der Herzgeschwulst. Es fanden sich darin sogar einige Gefässe; der übrige Teil bestand aus frischer Thrombusmasse.“ Abgelöste Teile der weichen Geschwulstmasse hatten also die Embolie veranlasst und der Verschluss der Arterie war durch Thrombusmasse schnell vervollständigt. Ferner war die linke Arteria cerebri posterior durch ein 4 cm langes, cylindrisches Geschwulststück verlegt. Da kaum anzunehmen ist, dass ein so langes Stück als solches embolisch in die Arterie hineingeschleudert ist, so ist jedenfalls ein kleineres in die Arterie gelangtes Partikelchen des Tumors erst in deren Lumen weitergewachsen. Hierfür spricht ferner ein Befund an einem Aste der rechten Arteria fossae Sylvii an der Oberfläche des Scheitellappens. Es findet sich hier eine kleine aueurymas-

tische Erweiterung des Gefässes von 1 cm Länge, 3 mm Breite. Während ober- und unterhalb dieser Stelle das Lumen des Gefässes sehr eng, die Wandung nicht verdickt ist, so ist hier das Lumen beträchtlich erweitert, die Gefässwandung verdickt und zwar hauptsächlich durch eine sehr starke Zunahme und Sclerose der Intima. Diese verdickte und sclerosirte Intima enthält ausserdem in der einen Hälfte des kleinen Aneurysma eine aus Knochengewebe bestehende dicke Platte. Das Lumen war zur einen Hälfte durch eine, mit der Wand nicht zusammenhängende, rundliche Geschwulstmasse aus reinem Myxomgewebe ausgefüllt, welche viel umfangreicher war als ein normales Arterienlumen in diesem Teil der Hemisphaere. Also auch hier muss ein Weiterwachsen des durch Embolie hineingelangten Geschwulstteilchens stattgefunden haben. Ausser diesen beschriebenen embolisch verlegten Arterien fanden sich bei genauerer Untersuchung der Gefässe der Pia noch mehrere in ähnlicher Weise durch Geschwulstthromben ausgefüllte Arterien, so z. B. ein grösserer Ast der A. cerebri ant. der linken Hemisphaere.

Fall 3.

Grosses Spindel-Zellen-Sarkom des linken Vorhofes mit Uebergreifen auf die valvula mitralis.[1])

Der inzwischen verstorbene Dr. F. Justi hatte das Herz dem pathologischen Institute in Marburg übersandt. Da durch die Untersuchung des Tumors im hiesigen Institut die Diagnose „Myom“ nicht bestätigt werden konnte,

---

1) Ein Fall von primärer Myombildung im Herzen. Von Dr. F. Justi, Assistenzarzt am neuen Allgemeinen Krankenhause zu Hamburg-Eppendorf (Abteilung von Oberarzt Dr. Eisenlohr).

Centralblatt für Allgemeine Pathologie u. Pathologische Anatomie. VII. Band. 1896.

soll an dieser Stelle noch einmal näher auf den Fall eingegangen werden.

Von den klinischen Notizen seien folgende aufgeführt:

Der Kranke, 34 Jahre alt, will bis vor einem halben Jahr gesund gewesen sein. Im Winter 1894/95 begann er an Herzklopfen, Mattigkeit, Husten zu leiden, erholte sich aber und konnte seiner Beschäftigung bald wieder nachgehen. Im Mai 1895 erkrankte er in derselben Weise. Am 5. VIII. 95 liess sich der Kranke in das allgemeine Krankenhaus zu Hamburg aufnehmen. „Er macht den Eindruck eines Schwerkranken: Mattigkeit, fahle Blässe der Haut, blutig-schaumige Sputa, etwas Husten, kein Fieber, nirgends Oedeme. Puls klein, weich, leicht unterdrückbar, 124 Schläge in der Minute. In der Schlagfolge sehr unregelmässig, bald beschleunigte. bald langsamere Herzaktion.“ Objektiv war eine starke, allgemeine Cyanose vorhanden und eine Verbreiterung der Herz-Dämpfung bis zum rechten Sternalrand nachzuweisen. Töne matt, aber rein, keine Geräusche. Atmung frequent. — Dieser Zustand von Dyspnoe und Herzpalpitation verschlimmerte sich während der nächsten Tage bedeutend; am 5. Tage nach der Aufnahme erfolgte der Exitus. Bei der Sektion zeigte sich am Herzen folgender Befund:

„Das Herz liegt in grosser Ausdehnung der Brustwand an, mit seinem Längsdurchmesser fast quer gestellt. Die Vorderfläche ist hauptsächlich durch den rechten Ventrikel gebildet. Linker Vorhof prominent, stark ausgedehnt; wie es scheint, durch umfangreiche solide Massen ausgefüllt. Bei der Präparation der beiderseitigen Lungenvenen zeigt sich, dass diejenigen der linken Lunge direkt auf diese tumorartige Prominenz zulaufen; bei ihrer Eröffnung finden sich in den Stämmen keine Thromben, jedoch werden die Mündungen der linksseitigen Venen durch zwei glatte, rundliche, blassgelbe Tumoren verlegt. — Die weitere Eröffnung des linken Vorhofes ergiebt zwei grosse, mit rundlichen Knollen besetzte

Tumoren, von denen der grössere aus dem medialen, der kleinere aus dem lateralen Teil der Wand mit breiter Basis entspringt. Der erste ist von der Grösse eines kleinen Apfels; der zweite etwa walnussgross: Beide Tumoren berühren sich mit ihrer inneren Oberfläche. Es ist an der Basis zwischen beiden noch ein schmaler freier Raum übrig. Beide Tumoren lassen sich in weitem Umfange von einander abziehen. Der grössere Tumor setzt sich mit seinem Insertionsstück bis an den Ursprungsring der Valvula mitralis fort. Hier ragt er mit einigen sekundären knolligen Erhebungen in das Ostium venosum sinistrum hinein. Ein flachrundlicher, etwa bohnengrosser, sekundärer Knoten liegt breit verwachsen auf der Vorhofsfläche des Aortenzipfels der Mitralis bis dicht zum freien Rande. Die valvula mitralis ist sonst ganz unverändert; die Chordae weder verdickt, noch verkürzt; die Ventrikelfläche beider Zipfel vollkommen glatt und frei. Der linke Ventrikel ist sehr dilatirt, von verkehrt eiförmiger Gestalt. Rechter Vorhof ebenfalls sehr weit ausgedehnt, Wandungsdicke nicht vermehrt. Rechter Ventrikel zeigt auch starke Dilatation, besonders am Conus pulmonalis; auch seine Wand ist hypertrophisch. Die Klappen der Pulmonalis sind frei. Herzfleisch braunrot, ohne Einlagerung.“ —

„Die mikroskopische Untersuchung ergab im frischen Zupfpräparat lange, schmale, spindelförmige Zellen mit stäbchenförmigem Kern. Im Schnittpräparat lagen die Zellen angeordnet zu langen Bündeln, welche teils parallel, teils sich kreuzend verliefen, ohne Zwischensubstanz. Gefässe spärlich. Kerne sämtlich von gleichmässig stäbchenförmiger Gestalt, nirgends Spuren von Erweichung oder Zerfall.

Der Ausgangspunkt war jedenfalls die Wand des linken Vorhofes. Aus der gegebenen Beschreibung geht wohl mit Sicherheit hervor, dass es sich um eine Myombildung handelt. Dieselbe ist mit eben solcher Bestimmtheit als primäre aufzufassen.“ Nach der Untersuchung der im Marburger patho-

logischen Institut angefertigten, nach der Methode von van Gieson gefärbten Schnittpräparaten, kann die Diagnose „Myom“ nicht bestätigt werden.

Man bemerkt an den Schnitten, welche durch einen Teil der Vorhofswand und der Geschwulst im Zusammenhang in querer Richtung geführt sind, einen deutlichen, ganz allmählichen Uebergang des Geschwulstgewebes in das Endocardium. An der Uebergangsstelle finden sich sehr verschieden geformte, stern- und spindelförmige Zellen, deren Uebergang in Bindegewebsfasern sich unter dem Mikroskop verfolgen lässt. Das Endocardium ist hier verdickt, zeigt eine fast myxomatöse Beschaffenheit. Im ganzen Bereiche des Tumors ist bindegewebige Grundsubstanz vorhanden; in den zentralen Partien der Geschwulst tritt sie sehr zurück gegenüber den reichlichen Zellmassen. Ausser den von Justi beschriebenen spindelförmigen Zellen sieht man grosse, runde Zellen mit einem sehr grossen, gelappten, verschieden gestalteten Kern oder mehreren runden Kernen. Diese runden Zellen sind regellos zwischen die Spindelzellen eingestreut, liegen an mehreren Stellen zu grösseren Haufen bei einander. Die Spindelzellen verlaufen allerdings paralell oder sich kreuzend, in Bündeln angeordnet, haben aber nicht die Eigenschaft von glatten Muskelfasern, sondern verhalten sich ganz wie die Zellen eines Spindelzellensarkoms. Ob im Endocard überhaupt glatte Muskelfassern — denn von diesen könnte der Tumor nur ausgegangen sein — vorkommen, ist noch nicht sicher gestellt. Die Angaben Ranviers, welcher eine Schicht glatter Muskelfasern im Endocardium beschrieben und auch abgebildet hat, sind von anderen Autoren nicht bestätigt worden. Dass von diesen ein so grosser Tumor ausgehen könnte, lässt sich kaum annehmen. Gerade beim Uebergang in das Endocardium finden sich keine zu Bündeln geordnete Spindelzellen, sondern verschieden gestaltete, regellos angeordnete Zellen. Ferner ist die andere Zellform mit den polymorphen oder

multiplen Kernen charakteristisch für Neubildungen, welche vom Bindegewebe ihren Ursprung nehmen, sie kommen sehr häufig in Spindelzellen-Sarkomen vor; auch die Grundsubstanz von fibrillärem Bindegewebe würde in einem Myom nicht so sehr hervortreten. Alles dies spricht deutlich dafür, dass wir die Neubildung nicht als Myom, sondern als Spindelzellen-Sarkom aufzufassen haben. —

In der Litteratur fand ich folgende Fälle:

I. Fibrome.

Fall 4. Luschka.[1])

Ueber Krankheitserscheinungen intra vitam von Seiten des Herzens ist nichts bekannt. Bei der Sektion fand sich in der Wand des linken Ventrikels eine deutlich abgegrenzte, von einer umhüllenden Kapsel eingeschlossene derbe Geschwulst von der Grösse eines kleinen Hühnereies. Die mikroskopische Untersuchung ergab, dass es sich um eine fibroide Geschwulst gehandelt hat. Die Consistenz des Tumors stimmte mit der eines Uterusfibroides überein.

Fall 5. Kottmeyer.[2])

Intra vitam bestanden die Symptome einer organischen Herzkrankheit, beziehungsweise eines Klappenfehlers. Percussion und Auscultation wurden nicht angewandt! Herzaktion sehr heftig, Radialpuls äusserst klein, kaum zu fühlen, sehr frequent, unregelmässig in Zahl und Stärke; fixer Schmerz unter der Mitte des Brustbeines, starke nächtliche Beängstigungen mit Atembeschwerden, jedoch keine plötzlichen Erstickungsanfälle.

---

1) Prof. H. Luschka in Tübingen: Ein Fibroid im Herzfleische. Virchow's Archiv. Band VIII, 1855.

2) Fibröse Neubildung im Herzen. Von Dr. Kottmeyer (Bremen). Virchow's Archiv Band XXIII, 1862

Section: Im Herzbeutel kein Serum; das Herz seh gross. Der rechte Abschnitt normal, im linken Ventrikel is ein grosser, harter Körper durchzufühlen, der sich nach de Eröffnung als eine frei in die Herzhöhle hereinragende Neu bildung erwies. Dieser „wahre Polyp" entsprang mit einer schmalen Stiel im linken Vorhof vom Septum atriorum in de Gegend vom foramen ovale, befand sich zum grösseren Tei (etwa $^5/_6$ der Länge) im Vorhof und hing mit seinem dicke Ende durch das Ostium venosum in den linken Ventrike hinab. An der Stelle, wo er von der teilweise verknöcherte Mitralklappe eingeschlossen war, zeigte er einen Eindruck Ausserdem fielen in sämtlichen Herzhöhlen ungewöhnlic derbe und feste Fibringerinsel auf. Mikroskopische Unter suchung des Tumors: „Bindegewebe, dem elastische Faser und langgestreckte breite mit einem Kern versehene Faser (ähnlich den Elementen der Fibroide) beigemischt sind; kein quergestreiften Muskelfasern. Ausserdem hier und da ein gestreut kleine rundliche Zellen und Kerne, entweder einzel oder in Gruppen von 3—12 zusammen, deren Verbindun mit den anderen Elementen sich nicht erkennen lässt. Ein zelne Stellen fettig degenerirt, andere verkalkt."

Fall 6. Wagstaffe.[1])

Das Präparat war schon 15 Jahre lang in Spiritus auf bewahrt, als Wagstaffe es zu untersuchen Gelegenheit hatte Die Geschichte des Falles ist folgende: Ein drei Monate alte Kind weiblichen Geschlechts, von gesunden Eltern stammend starb plötzlich. Das gut entwickelte und gut genährte Kin hatte nie Zeichen von Cirkulationsstörungen und Athemno gezeigt. Im dritten Monate seines Lebens traten ab und z krampfartige Anfälle ein, wobei die Extremitäten gestreck der Atem angehalten wurde. Die Anfälle gingen meist rasc

1) Fibrous tumour of the heart. By W. W. Wagstaffe. Transactions of the Pathological Society of London XXII. 187

vorüber. Eines Abends traten rasch hintereinander drei derartige Anfälle auf, und in wenigen Minuten war das Kind tot. — Bei der Section fand man das Herz stark vergrössert, von elliptischer Gestalt, die Spitze fast so breit wie die Basis. An einer Stelle des rechten Ventrikels erschien das Muskelgewebe verdünnt und hatte ein fast sehniges Aussehen. Nach Eröffnung der Herzhöhlen erwiesen sich die Klappen als gesund, das foramen ovale war vollständig geschlossen. Die Lichtung der Herzhöhlen war allseitig vermindert durch ein Hervorragen des Septums der Ventrikel in die Höhlen. Führte man den Daumen in den einen, den Zeigefinger in den andern Ventrikel, so fühlte man im Septum zwischen beiden Fingern einen unelastischen grossen Tumor. Auf dem Durchschnitt war er von gelblich-weisser Farbe, hatte die Grösse eines Hühnereies. Er lag zwischen den Muskelfasern des Septums, diese auseinander drängend und sich zwischen dieselben hineinschiebend. Hierdurch erschien, wie oben erwähnt, von aussen her eine Stelle des rechten Ventrikels verdünnt und hatte ein sehnenartiges Aussehen.

Nach der von Wagstaffe vorgenommenen mikroskopischen Untersuchung erwies sich der Tumor mit grosser Wahrscheinlichkeit als Fibrom; man muss allerdings sich vor Augen halten, dass das Präparat durch 15 Jahre langes Liegen in Spiritus für eine exakte mikroskopische Untersuchung wenig geeignet gewesen sein dürfte.

Fall 7. Zander [1])

Patientin, 36jährige Frau, litt an Leberanschwellung, Hydrops universalis. Percussionsbefund des Herzens normal; bei der Auscultation hört man ein systolisches Geräusch, am deutlichsten über der Pulmonalis. Bei der Sektion fand sich: Hydrops universalis, Leber vergrössert, fettig degenerirt. Herz von normaler Grösse, Spitze wird vom rechten Ventrikel gebildet, welcher an seiner vorderen Wand eine kugelige,

1) Fibrom des Herzens, von Richard Zander, Virchow's Archiv. Band LXXX. 1880.

grosshöckrige Hervorbuckelung zeigt, die, wie sich nach Eröffnung der Ventrikel zeigt, durch eine derbe Geschwulstmasse von dem Umfange eines grossen Apfels, die in dem Septum ventriculorum ihren hauptsächlichsten Sitz hat, bedingt wird. Die Geschwulst greift von da aus auf die hintere Wand und die Herzspitze über bis ans Pericardium, ohne von Muskulatur bedeckt zu sein. In den linken Ventrikel ist das Septum schwach convex hineingewölbt. Hauptsächlich auf Kosten des rechten Ventrikels hat sich der Tumor entwickelt. Er reicht bis zur Höhe der Atrio-Ventricular grenze und bedingt dort eine hochgradige Stenose des Ostium atrioventriculare; ein anderer Lappen von eiförmiger Gestalt verlegt den Conus arteriosus dexter fast ganz. In der Wand des rechten Vorhofes findet sich eine halbkugelige etwas ovale Geschwulst von Zweimarkstück-Grösse, die sich von dem Herzohr bis gegen die Einmündung der oberen Hohlvene hinzieht.

Bei der mikroskopischen Untersuchung der Neubildung fand sich ein sehr zell- und gefässarmes, aus Faserbündeln zusammengesetztes Gewebe, ein echtes Fibrom; an einigen Stellen jedoch häufen sich die Zellen, die den Charakter von Spindelzellen zeigen, so zusammen, dass sich die Structur des Gewebes der eines Spindelzellensarkoms nähert. An der Peripherie des im Septum liegenden Teiles der Geschwulst finden sich hin und wieder einzelne Muskelfasern eingesprengt, an denen noch die Querstreifung deutlich erkennbar ist, und feine Bälkchen, die Knochenstructur zeigen. Der Tumor im rechten Vorhof ist ein derbes Fibrom.

Fall 8. Waldvogel.[1])

Der Fall betraf einen 49jährigen Mann, der hauptsächlich an Husten mit blutigem Auswurf, Schmerzen in der

1) Waldvogel, Ein Fibrom des Herzens. Inaugural-Dissertation. Göttingen 1885.

Referirt in Virchow's Jahresberichten 1886, II, von Litten, Krankheiten der Circulations-Organe.

Brust und der linksseitigen Magengegend etc. litt. Bei seiner wiederholten Aufnahme ins Krankenhaus war chronische Bronchitis mit Lungen-Verdichtungen, sowie Myocarditis diagnosticirt worden. Der Tod erfolgte an croupöser Pneumonie. Bei der Sektion wurde zufällig der Tumor, der sich mikroskopisch als echtes Fibrom mit Gefäss- und Pigmentbildung erwies, entdeckt. Derselbe füllte das Lumen des linken Atriums aus, mit seiner Spitze ins venöse Ostium hineinragend, von birnförmiger Gestalt, mittels eines kurzen Stieles am Septum atriorum fixirt. Beide Ventrikel waren hypertrophisch und dilatirt; die Vorhöfe, besonders der linke, waren gleichfalls dilatirt. Die Muskulatur des Herzens erwies sich auch mikroskopisch als gesund.

Fall 9. Juergens.[1])

Kirschengrosses Fibrom des rechten Vorhofes. Karl L., 10 Monate altes Kind, hatte während des Lebens keine Störungen von Seiten des Herzens, starb an tuberculosis pulmonum. Bei der Sektion fanden sich, ausser tuberculösen Heerden in der Lunge, auch im Gehirn solitaire Tuberkel. Am Herzen findet sich an der vorderen Wand des rechten Vorhofes eine kirschengrosse, breit aufsitzende Geschwulst von sehr fester Consistenz. Der Tumor sitzt in der Mitte zwischen Insertion der Vena cava superior und Insertion des vorderen Segels der Tricuspidalis und verursacht eine flache Hervortreibung der Wandung nach aussen, von wo aus er als feste Intumescenz zu fühlen ist. Er ist von grauweisser Färbung, hat eine glatte, halbkugelige Oberfläche, auf dem Durchschnitt ein blasses, graues, dichtfaseriges Aussehen. Die mikroskopische Untersuchung ergiebt, dass es sich um ein Fibrom handelt. — An mehreren Stellen des Endocardiums beider Ventrikel finden sich ziemlich starke, fibröse, diffuse Verdickungen, die zum Teil auf die Substanz der Trabekel übergreifen, also: multiple Endocarditis parietalis fibrosa.

1) Juergens, Zur Casuistik der primären Herzgeschwülste. Berliner Klinische Wochenschrift 1891. Nr. 42.

Fall 10. Albers.[1])

In Virchows Archiv, Band X, erwähnt Albers in seinem Artikel „Faseriges Lipom im Herzfleisch“, dass er schon im Jahre 1835 eine Geschwulst am Herzen gefunden hätte, die er damals als Chondroid bezeichnet hätte, die er nach dem Standé der jetzigen mikroskopischen Untersuchung als „unzweifelhaftes Fibrom“ ansehen müsse. Der Tumor ist auch in dem Albers'schen Atlas der pathologischen Anatomie abgebildet worden und dürfte vielleicht als der älteste Fall von primärem Fibrom des Herzens, der veröffentlicht ist, angesehen werden.

II. Lipome.

Fall 11. Albers.[1])

Verfasser hatte Gelegenheit, eine Geschwulst in der Dicke des Herzfleisches, in welcher Fettzellen und sehniges Gewebe die Grundlage derselben ausmachten. somit ein wahrer Uebergang von Lipom zur Fasergeschwulst bestand, zu beobachten. Bei der Sektion fand sich ein mässig grosses, fast atrophisches Herz, an dessen linker Seite der Herzbeutel mit dem Herzfleisch innig verwachsen war. Unter der verwachsenen Stelle fand sich ein Knoten, eine Geschwulst von gelblichem Aussehen. Die Geschwulst erstreckte sich über die Verwachsung des Herzbeutels hinaus und grenzte sich ziemlich scharf von der umgebenden Muskulatur ab. Sie befand sich ganz in der Dicke der Herzspitze, über dem unteren Ende der linken Kammer liess aber zwischen sich und der Kammer noch eine 1 Linie dicke Muskelschicht erkennen. Ueber das äussere Herzfleisch ragte die Geschwulst etwa 3½ Linien vor, Die Grösse des ganzen Tumors war die eines Hühnereies, die Consistenz derb und fest. An der Basis bemerkte man ein netzartig ausgedehntes Gefässgeflecht. Unter dem

1) Albers, Faseriges Lipom im Herzfleisch, Virchows Archiv. Band X, 1856.

Mikroskop betrachtet, bestand der Tumor aus fibrösem Bindegewebe und Fettzellen. Von der Peripherie her dringen Blutgefässe in das Gewebe ein. —

Fall 12. Banti.[1])

Banti teilt einen Fall mit, welcher eine 52 Jahre alte, mit Dementia paralytica behaftete Frau betrifft. Bei der Sektion fand man in der pericardialen Höhle einige Gramm von klarer seröser Flüssigkeit Das Herz von normaler Grösse war von einer Fettschicht bedeckt, die auf dem linken Ventrikel spärlich war und auf der vorderen Fläsche der rechten Kammer eine Dicke von 2—6 mm. erreichte. Bei Eröffnung des Herzens sah man im Innern des rechten Vorhofes, der hinteren Wand entsprechend, einen kleinen, rundlichen, kirschengrossen Tumor. Er war zwischen dem Ostium atrioventriculare und der Mündung der vena cava inferior gelegen, hatte einen Durchmesser von 2 cm. Die Oberfläche des Tumors war glatt und glänzend. Das viscerale Blatt des Pericardiums war, dem Tumor entsprechend, verdickt. Der Tumor zeigte sich bei der mikroskopischen Untersuchung aus reinem Fettgewebe bestehend. Er hatte seinen Ausgang vom intermusculären Bindegewebe, in welchem übrigens ein leichter Grad von Myocarditis fibrosa bestand, genommen.

Fall 13. Petrocchi.[2])

Zufälliger Sektionsbefund bei einem 77jährigen Manne: Zwischen Mündung der oberen und unteren Hohlvene findet sich ein taubeneigrosser, kugelig gegen das Lumen des rechten Herzohres vorspringender Tumor. Er ist gelappt, weich, von gelblichem Aussehen. Ein Durchschnitt zeigte, dass er aus

1) Banti, Lipoma primitivo del cuore. Speriment-Sette 1886. Referirt von Litten, Virchows Jahresbericht 1886. II.

2) Petrochi, L Contributo allo studio dei tumori del cuore. Lipoma dell orechietta destra. Lo speriment. LI. 1897. Referirt von Grawitz, Virchows Jahresbericht 1897.

Fett bestand; das Myocard war an der betreffenden Stelle etwas blasser und brüchiger. Das Endocard zog intact darüber hinweg; keine Circulations-Störungen.

III. Sarcome.

Fall 14. Bodenheimer.[1])

Der Fall betrifft einen 44jährigen Patienten, welcher bei seiner Aufnahme ins Krankenhaus folgende Krankheitserscheinungen bot; Starke Oedeme und Ascites, ziemlich hochgradige Dyspnoe, mässigen Husten mit schleimig eitrigem Auswurf. Harn eiweisshaltig. Während seines Aufenhaltes im Krankenhause verschlimmerte sich der Zustand. Es trat blutiger Auswurf ein, die Dyspnoe wurde stärker. Oedeme und Ascites nahmen zu, auch trat Pericarditis ein. Am Herzen war nie ein Geräusch wahrzunehmen, die Töne klangen dumpf. Nachdem sich die Dyspnoe vorübergehend etwas gebessert, der Auswurf seine blutige Beschaffenheit verloren hatte, trat eines Abends, 14 Tage nach der Aufnahme ins Krankenhaus, ganz plötzlich, als der Patient sich allein auf den etwa 10 Schritte entfernten Nachtstuhl begeben hatte, der Tod ein.

Die Sektion ergab einen pleuritischen Erguss rechterseits. Das durch Flüssigkeit ausgedehnte Pericard reicht von der 2. bis zur 10. Rippe; das obere Drittel grenzt sich deutlich als ca. faustgrosse Masse ab. Die retrahirte linke Lunge ist nach oben und hinten verdrängt. Aus dem Herzbeutel entleeren sich ungefähr 3 Schoppen einer braunroten, blutigen Flüssigkeit. Beim Zurückschlagen der Blätter erweist sich die vorher durchzufühlende Masse als eine aus zahlreichen Lappen bestehende Geschwulst, deren Lage der vorderen Fläche beider Vorhöfe samt den Herzohren entspricht. Die

1) Bodenheimer, Karl. Beitrag zur Pathologie der krebsartigen Neubildungen am Herzen. Dissertation. Bern 1865.

einzelnen Lappen oder Knollen, ungefähr 20 an der Zahl, haben verschiedene Grösse, von der eines Kirschsteines bis zu der einer Kastanie; der grösste sitzt auf dem rechten Vorhof. Sie sind rundlich, wie Traubenbeeren zusammengeballt, so dass ihre Flächen abgeplattet werden; zwischen ihnen befinden sich tiefe Furchen. Sie bieten eine sehr mannigfaltige Färbung, von der weissen markähnlichen bis zur schwärzlichen, sind von mittlerer Consistenz, einzelne auf ihrem Höhepunkt cystisch aufgetrieben. Beim Anstechen entleert sich aus diesen Cysten eine braune, blutige Flüssigkeit. Die Breite des ganzen Tumors beträgt 13, die Höhe 10 cm. Das Pericard überzieht die Neubildung und senkt sich in die Furchen zwischen den einzelnen Lappen, deren Oberfläsche glatt ist, hinein. Die vordere und hintere Fläche der Kammern ist frei. Auf der hinteren Fläche der Vorkammern befinden sich mehrere kleinere und drei grössere Tumoren, einer davon, der grösste, zwischen Vena cava superior und Aorta, ohne damit verwachsen zu sein, der zweite an der rechten und hinteren Seite der vena cava superior, der dritte weiter nach abwärts auf beiden Vorhöfen, ein Lappen, der in das Septum atriorum eindringt Nach Eröffnung des Herzens finden sich in den Ventrikeln, abgesehen von einer mässigen Erweiterung und Hypertrophie des linken, keine besonderen Veränderungen. Auch der linke Vorhof ist in seinem Innern nicht verändert. Die auffallendsten Veränderungen finden sich im rechten Vorhof. Sein unterer Teil ist normal, über der Mündung der vena cava inferior verengert sich der Raum bedeutend durch Hineinragen des erwähnten grössten Tumors der Vorderseite. Das glatte Endocardium zieht darüber hinweg. Die Muskulatur der vorderen Wand ist von der Stelle an, wo die Verengung beginnt, vollständig durch den Tumor ersetzt; hinten sitzt Geschwulstmasse auf der Muskelschicht. Die Neubildung ersetzt den unteren Teil der vena cava superior; die Mündung

der vena cava inferior ist frei. Der untere Teil des Septum atriorum ist von normaler Dicke, der obere wird von dem erwähnten Lappen der hinteren Vorhofsfläche eingenommen, welcher die Muskulatur verdrängt hat und, durch das Septum gehend, sich mit dem grossen Tumor, welcher in den Vorhof hineinragt, verbindet. Das rechte Herzohr ist ganz in die Neubildung übergegangen. — Die mikroskopische Untersuchung ergiebt die Structur eines zelligen Sarcomes, wenige Bindegewebszüge mit zahlreichen spindelförmigen, kernhaltigen Zellen. Die gefärbten Lappen sind hämorrhagische Partien. Die zurückgebliebene Muskulatur besteht aus normalen, quergestreiften Fasern. Das Pericard ist verdickt.

Im unteren Lappen der rechten Lunge findet sich ein thalergrosser hämorrhagischer Infarct.

Fall 15. Hottenroth.[1])

Unter den Fällen, die Verfasser beschreibt, findet sich einer, der mit grosser Wahrscheinlichkeit den primären Neoplasmen des Herzens zuzurechnen ist.

„Blumenkohlartige Neubildung im Herzen."

Es handelt sich um eine 79jährige Patientin, welche an chronischer Bronchitis litt und in sehr marastischem Zustande in das Stadtkrankenhaus zu Dresden aufgenommen wurde. Am Herzen liessen sich keine Krankheits-Symptome nachweisen. Trotzdem fand man bei der Section am Herzen folgendes:

Der Herzbeutel enthält wenig Flüssigkeit; das Herz ist nicht sehr vergrössert; der rechte Ventrikel etwas verdünnt und dilatirt, die Muskulatur derb und dunkel. Die Sehnenfäden sind in beiden Kammern etwas verdickt, sämtliche Klappen sind, bis auf kalkige Einlagerungen an den Aortenklappen, sufficient. Im rechten Herzohr findet sich eine fast

1) Hottenroth, E. R. Adolar. Einige Fälle von Sarcom und Krebs des Herzens. Dissertation Leipzig 1870

hühnereigrosse Geschwulst, die aus verschiedenen groben, blumenkohlartigen Lappen besteht. Die Oberfläche der einzelnen Lappen ist glatt, hämorrhagisch; die Substanz der Neubildung zeigt deutlich eine faserige Struktur, ist weich und leicht zerreisslich und hat das Ansehen eines weichen Sarcoms. Die Geschwulst ragt frei in den rechten Vorhof hinein, nach oben bis zur Einmündung der Vena cava superior, nach unten bis zur inferior. Auf der äusseren Fläche ist das viscerale Herzbeutelblatt mit der Geschwulst verwachsen. Das Mediastinum und die Lungen sind vollständig frei von ähnlichen Tumoren, ebenso wenig finden sich dergleichen im Herzfleisch, der Costalpleura etc. Die sorgfältigste Untersuchung liess nirgends, weder in den Weichteilen, noch in den Knochen weitere, sekundäre Neubildungen nachweisen. — Die Geschwulst bestand aus colossalen Zellmassen, die dicht zusammen lagen, zum Teil in Fettmetamorphose übergegangen waren und in ziemlich weiten Maschen eines gefässhaltigen Stromas eingebettet waren. Hier und da erblickte man Zellen von der Beschaffenheit der Myeloplaxes.

Fall 16. Ely.[1])

Ely fand bei der Sektion eines plötzlich verstorbenen, 28jährigen Soldaten an der Aussenwand des vergrösserten linken Ventrikels eine speckartige, grauweisse, markähnliche, derbe Einlagerung, die bei der mikroskopischen Untersuchung aus rundlichen ein- und mehrkernigen, uud aus spindelförmigen Zellen bestand. Die Neubildung beschränkte sich auf eine ganz umschriebene Stelle; die Muskelfasern in der Umgebung waren körnig degenerirt, Im Uebrigen war das Herz und die Klappen normal, auch in den übrigen Organen fanden sich keine Geschwulstknoten. Patient litt früher vorübergehend an Kurzathmigkeit. Der Verfasser hält die Neubildung für ein Sarcom.

1) Ely, Jean Louis, Mario: Contribution a l'étude des tumeurs néoplasiques développées dans le coeur. Thèse Nr 95. Paris 1874. — Referat von Grohe, Virchows Jahresbericht 1875 I. S. 323.

Fall 17. Birch-Hirschfeld.[1])

Verfasser erwähnt in seinem Lehrbuche ein von ihm beobachtetes vom Endocard des rechten Vorhofes ausgehendes, etwa wallnussgrosses Riesenzellen-Sarcom. Nähere Angaben fehlen.

Fall 18. Fränkel.[2])

Dieser Fall betrifft ein bis dahin gesundes 18 Jahre altes Mädchen, welches im Februar 1889 mit Appetitlosigkeit, Schmerzen in der Magengegend und häufigem Erbrechen, Dyspnoe und schliesslich mit Stichen in der rechten Seite und Husten mit blutigem Auswurf erkrankte. Die am 1. März im Krankenhause angestellte Untersuchung ergab; Starke Cyanose, sehr erhebliche Dyspnoe, Puls kaum zu fühlen, sehr frequent, unregelmässig. Auswurf dickflüssig blutig. Herz-Dämpfung sehr erheblich verbreitert. Herzstoss nicht fühlbar, Töne kaum zu hören. — Nach einer Punktion des Pericards besserte sich das Befinden der Patientin bedeutend. Das Exsudat war serös, blutig gefärbt. Die Punktion des Pericards wurde 4 mal ausgeführt und brachte der Patientin jedesmal etwas Erleichterung. Am 29 III. trat unter den Zeichen der grössten Erschöpfung der Tod ein. Die am 30. III. vorgenommene Sektion ergab am Herzen folgendes: Enorme Ausdehnung des Pericards, das die ganze linke Brusthöhle ausfüllt. Bei der Eröffnung desselben fliessen ca. 1½ Liter seröser Flüssigkeit ab, die in den oberen Schichten klar und gelb, in den unteren dick und blutig wird. Das Pericard selbst ist nicht verdickt und bis auf wenige Stellen, an denen sich Fibringerinsel abgelagert haben, blank und leicht rosig injicirt. Das Herz liegt der vorderen Brustwand in normaler Position unmittelbar an, dasselbe ist im Ganzen nicht ver-

---

1) Birch-Hirschfeld, Lehrbuch der patholog. Anatomie. 1877.

2) Fränkel, E. Ein Fall von primärem Sarcom des Herzens. Festschrift zur Eröffnung des Neuen Allgemeinen Krankenhauses zu Hamburg-Eppendorf. 1889.

grössert, mässig fettumwachsen. Der rechte Vorhof wird von einem Tumor eingenommen, welcher namentlich die vordere Wand und die Gegend des Herzohres betreffend, in der Breite 8 cm, in der Höhe 7 cm und in der Dicke 4,5 cm misst. Derselbe reicht in das Lumen des Vorhofs weit hinein und zeigt eine groblappige Oberfläche, welche bedingt ist durch eine Anzahl polypöser, teils breitbasig, teils gestielt aufsitzender Massen. Dieselben bieten auf dem Durchschnitt die gleiche Beschaffenheit wie der Tumor selbst dar und lassen in einer hellfleischfarbenen, derbelastischen Grundsubstanz teils schwarzrote, teils weissgelbe Heerde erkennen. Der in das Lumen hineinragenden freien Fläche sitzen ausserdem, und zwar gleichfalls gestielt, mehr oder weniger festhaftende, teils frische, teils organisierte Gerinsel auf. Eine Abgrenzung der eigentlichen Vorhofswand von den Geschwulstmassen ist an keiner Stelle der letzteren kenntlich, die Muskulatur des Vorhofs ist vielmehr durch das Tumorgewebe völlig verdrängt. Die Vorhofs-Lichtung ist etwa auf die Hälfte des Normalen reduziert, ohne dass aber weder das ostium venosum dextrum noch die Einmündungsstellen der beiden Hohlvenen irgendwie beeinträchtigt wären. Klappenapparat und Herzfleisch zeigen keinerlei Veränderungen.

Die mikroskopische Untersuchung des Tumors ergab, „dass es sich um ein bald von frischeren und älteren Hämorrhagien, bald von zierlichen und massigen Fibrinanhäufungen durchsetztes, an vielen Stellen einen exquisit cavernösen Charakter darbietendes Spindelzellensarcom mit zartfaseriger bindegewebiger Grundsubstanz handelt. Die Zellen besitzen einen sehr in die Länge gezogenen, die Mitte des Zellkörpers einnehmenden Kern, einen langgeschwänzten Zellleib und verlaufen teils in Längszügen, teils sind sie zu unregelmässig verfilzten Knäueln angeordnet.“

„Die Annahme, dass es sich thatsächlich um eine primäre Neubildung des Herzens handelt, erscheint bei dem Fehlen

jeglicher Geschwülste an einem der übrigen Organe des Körpers durchaus gerechtfertigt."

Fall 19. Juergens.[1])

Sarcom des rechten Vorhofes. Banquier X., kräftig gebauter Mann, plötzlicher Tod auf der Strasse.

Sektionsbefund: Die Wand des rechten Vorhofes zeigt im vorderen Teile eine fast daumendicke, diffuse, markige Infiltration, welche sich auf das vordere Segel der Tricuspidalis fortsetzt, weit auf die Sehnenfäden übergreift und diese in starre, hellgrauweisse Stränge von 0,3 cm Durchmesser verwandelt hat. Auch auf die Vorderwand des Ventrikels haben sich grauweisse Infiltrationen ausgedehnt. Das Segel der Tricuspidalis ist an der Insertion fast kleinfingerdick.

Mikroskopischer Befund: Fettmetamorphose, fibröse Intumescenz, starke kleinzellige Infiltration der befallenen Teile.

Fall 20. Weiss.[2])

Der Fall war mir nicht zugänglich. Ich finde ihn erwähnt in der Statistik von Fränkel über die seit dem Jahre 1870 veröffentlichten Fälle von primären Herztumoren. Auch Berthenson zählt ihn in seiner Arbeit zu den primären Neubildungen des Herzens. Näheres ist von den genannten Autoren nicht angegeben.

Fall 21. Prudhomme.[3])

Eine mikroskopische Untersuchung der Neubildung ist leider nicht vorgenommen, sodass ihr pathologisch-anatomischer

---

1) Juergens, Berliner Klinische Wochenschrift 891. Nr 42. Zur Casuistik der primären Herzgeschwülste.

2) Weiss, Un caso di sarcoma del cuore. Gazz. med. ital. prov. Venet. Padova 1880.

3) Prudhomme, Observation d'insuffisance aortique causée par une végétation cancéreuse melanée émergeant du muscle du ventricule gauche, adhérant et perforant deux valvules sigmoides aortiques Gaz des hôp. No. 8. Pag. 30 Paris 1867.

Bau nicht mit Sicherheit zu bestimmen ist. Der makroskopischen Beschreibung nach handelt es sich um ein melanotisches Sarcom.

„In dem Herzen eines mit Insufficienz der Aortenklappen behafteten, an consecutiver Bronchitis gestorbenen, 24jährigen, sehr robusten Dragoners findet sich von den drei Valvulae semilunares der Aorta nur die äussere intakt; auf den beiden anderen sitzt eine blumenkohlartige Vegetation, welche die hintere Klappe an ihrer Basis durchbohrt und sich dann nach innen ausbreitet. Das Neugebilde ist leicht zerreisslich, auf dem Durchschnitt von der Farbe einer Trüffel oder Blutwurst; die schwarze Grundsubstanz ist durchsetzt von weissen Zügen. Die den Klappen aufsitzende Aftermasse entspringt aus einem erweichten, bräunlichen Gewebe, das ungefähr in der Grösse eines Fünffrankstückes die an die Klappen grenzende Muskelsubstanz des Ventrikels ersetzt hat; die Erweichung erreicht das Pericard der hinteren Fläche, welches verdickt ist. Endlich enthält die Ventrikelwand nach unterhalb der erweichten Stelle einen braunschwarzen, haselnussgrossen Blutheerd. Die Höhlung communicirt mit dem Ventrikel durch ein 3 mm im Durchmesser haltendes Loch. Alle übrigen Organe gesund."

IV. Myxome.

Fall 22. Curtis.[1]

„Der Fall von Curtis ist blos in pathologisch-anatomischer Beziehung interessant, da die betreffende Patientin nach ihrem Eintritt ins Hospital rasch starb. Im Herzen fand sich bei der Autopsie neben den Spuren alter Endocarditis eine Geschwulst auf der Vorhofsfläche der hinteren Mitralklappe von der Grösse einer halben Kirsche, glatt,

1) Curtis, Note sur une tumeur de la valvule mitrale. Archives de physiologie normale et pathologique 1872. Referirt von Leube in Virchows Jahresbericht 1872. II. S 96.

glänzend, durchscheinend und frisch rot, im Innern mit strahligen, weissen Streifen, welche von der Basis ausgingen und zierlich verästelt gegen die Oberfläche hin sich verloren. In Alkohol gebracht, schrumpfte die Geschwulst ein, bekam ein papilläres Aussehen mit bis auf den Grund gehenden Rissen. Unter dem Mikroskop zeigte sich ein schmales, fibröses Gerüste, das sich bis in die oberflächlichen Schichten fortsetzte, bei stärkerer Vergrösserung eine einschichtige Lage platter Epithelien, reichliche, fast flüssige Intercellular-Substanz, in der sich runde oder unregelmässige Zellen mit sehr blassen Kernen befanden, in der Grundsubstanz sehr feine, kurze, ungeordnet liegende Fädchen.

Verfasser rechnet danach die Geschwulst zu den Myxomen, sieht diese Geschwulstbildung indessen nur als transitorische Bildung an, wahrscheinlich hervorgegangen aus einem entzündlichen Prozesse, und auf dem Wege, in mehr oder weniger fibröses Bindegewebe überzugehen."

Fall 23. Von Bamberger.[1])

„Myxomatöse Geschwulst im linken Vorhof. In diesem Falle litt Patient seit einem Jahr an starkem Herzklopfen und Beklemmungsgefühl mit kurzdauernder Schwellung um die Knöchel und zeitweisem Husten und einmaliger Haemoptoë. Herz-Dämpfung hauptsächlich nach links hin verbreitert. Spitzenstoss verstärkt, langdauerndes systolisches Geräusch mit anhängendem, kurzen, schwachen, diastolischen Ton; 2ter Pulmonalton verstärkt; niedrige Pulswelle und geringe Spannung der Arterien. Die Diagnose wurde auf Insufficienz und Stenose der Mitralklappe gestellt; während des Spitalaufenthaltes kein Hydrops, nur ganz leichte Cyanose der Lippen. Patient stirbt an intercurrenter, rechtsseitiger Pneu-

1) Von Bamberger Ueber zwei seltene Herzaffektionen mit Bezugnahme auf die Theorie des ersten Herztones. Wiener medicinische Wochenschrift 1872 1, 2. Referirt von Leube in Virchows Jahresbericht 1872.

monie. Post mortem fand sich Hypertrophie hauptsächlich des linken Ventrikels, Herzmuskel nicht verändert, ausgenommen eine fettige Degeneration an dem stark hypertrophirten rechten Conus arteriosus. Klappen ganz normal, nur die Ränder der Mitralis ein klein wenig verdickt und an einigen Chordae tendineae leichte knotige Schwellungen. Im linken Vorhof, in den Klappenring hineinragend, fand sich eine gestielte, 42 mm lange, 41 mm breite und 20 mm hohe, gallertige Geschwulstmasse, welche unter dem Mikroskop papillären Bau und einen Aufbau aus durchsichtiger, auf Essigsäure sich stark trübender Grundsubstanz mit rundlichen und sternförmigen Zellen zeigte.

Fall 24. Wigandt.[1])

Bei einem 26 Jahre alten, an Phthisis pulmonum gestorbenen Soldaten fand man bei der Section des Herzens folgendes: „Das Herz war unbedeutend erweitert, namentlich der rechte Ventrikel, die Muskulatur welk und blass, die Wände der Ventrikel etwas verdünnt. Peri- und Endocardium normal, an der Bicuspidalis unbedeutende Verdickung des freien Randes und der Sehnenfäden, sonst die Klappen unverändert. Im linken Vorhof befindet sich in der Mitte des Septum atriorum, frei in die Höhle hineinragend, ein unregelmässig kugelförmiger Tumor von 19—12 Linien im Durchmesser, der, ohne eigentlichen Stiel, mit sehr schmaler Basis der Wand aufsitzt. Die Oberfläche der Geschwulst ist glatt, rostbraun, stellenweise mit helleren, trüben, weisslichen oder grauen Flecken besetzt, ihre Consistenz gallertig weich. Die äussere Hülle des Tumors, die sich aber von dem eigentlichen Parenchym nicht scharf abgrenzt, besteht aus einer sehr dünnen Schicht bindegewebiger und elastischer Fasern

1) St Petersburger medicinische Wochenschrift. 1876. Zur Casuistik der primären Neubildungen im Herzen Von Dr. A. Wigandt, Prosektor am Ujäsdow-Hospital in Warschau.

und geht an der Basis der Geschwulst direkt in das Endocardium über. Eine eigene endothelartige Zellenschicht liess sich an der Oberfläche nicht nachweisen.

Das Parenchym der Geschwulst besteht aus einer weichen, gallertigen, grösstenteils homogenen Grundsubstanz, die sich durch Alkohol und Essigsäure etwas trübt und stellenweise leicht streifig oder feinkörnig ist. In diese Grundsubstanz sind rundliche Zellen und eine grosse Menge Pigment gebettet. Das Pigment ist hellgelb bis dunkelbraun, findet sich nur selten in ganz feinen Partikeln, meist in rundlichen Massen von der Grösse roter Blutkörperchen, liegt seltener frei in unregelmässigen kleinen Häufchen oder Streifen, grösstenteils aber in kugeligen Klumpen und Conglomeraten in ziemlich grosse Zellen eingeschlossen. Ausserdem finden sich runde Zellen mit grossen Kernen von der Grösse weisser Blutkörperchen, meistens aber zwei- bis dreimal so gross als solche, ganz ähnlich denjenigen, die man in grosszelligen Sarcomen antrifft. Der grösste Teil dieser Zellen, gewiss mehr als zwei Drittel derselben ist mit Pigment erfüllt, und man findet mitunter sehr verschiedene Grade der Anfüllung, doch ist nur in den wenigsten Fällen der Zellenkern noch sichtbar.“ Ausserdem finden sich noch einzelne aufgequollene, degenerirte, quergestreifte Muskelfasern in dem Geschwulstgewebe verstreut oder in Bündeln parallel neben einander, ferner zahlreiche Blutgefässe mit sehr dünnen Wänden und vereinzelte, freiliegende, oft ziemlich grosse Haufen blasser, zum Teil verschrumpfter roter Blutköperchen. Alle diese Bestandteile sind unregelmässig durcheinander geworfen und das am meisten in die Augen Fallende ist die grosse Menge Pigment. Wegen der Beimischung quergestreifter Muskelfasern glaube ich annehmen zu müssen, dass wir es nicht mit einer Wucherung des Endocards zu thun haben, sondern dass die Neubildung aus den mittleren Schichten der Vorhofsscheidewand hervorgegangen ist. Ihren Bestandteilen nach müsste

man sie als Myxo-Sarcoma bezeichnen und könnte etwa noch die Benennung „haematodes“ hinzufügen.“

Fall 25. Salvioli.[1])

Salvioli fand in der Leiche einer 60jährigen, der Tuberkulose erlegenen Frau, welche intra vitam keinerlei Zeichen einer Herzaffection geboten, im linken Vorhof in der Nähe des nicht völlig geschlossenen Foramen ovale eine 3 cm lange, polypöse Geschwulst, welche bei oberflächlicher Besichtignng völlig einem gewöhnlichen, durch Gerinnselbildung erzeugten sogenannten Herzpolypen glich, sich jedoch von diesem durch einige an der übrigens glatten Oberfläche durchschimmernde Knötchen auszeichnete. Nähere Untersuchung ergab, dass das Endocardium mit seiner obersten Schicht den Ausgangspunkt der Geschwulst bildete, indem das Bindegewebe desselben sich in den Stiel, sowie den Ueberzug und die in ihrem Innern enthaltenen Trabekeln fortsetzte. Die Hauptmasse der Geschwulst bestand aus einem durchscheinenden Bindegewebe mit einem reichlichen Gefässnetz, das an einer Stelle einen cavernösen Charakter hatte. Die Gefässe selbst hatten Lymphscheiden gleich denen des Centralnervensystems.

Fall 26. Boström.[2])

Boström beschreibt das Herz einer 80jährigen Frau, welches im sehr erweiterten linken Vorhof zwischen zwei Pulmonalvenenästen einen 6 cm langen, an der Basis 1 cm dicken polypösen Tumor trägt, der sich als telangiectatisches Fibro-Myxom erwies, an dessen Spitze eine blättrige Thromben-

1) Salvioli, G., Osservazioni di anatomia patologica: Missoma telangectasico dell endocardio auricolare. Rivista clin. di Bologna 1878. Ottobre. No. 10 (con una tavola). Referirt in Virchows Jahresberichte 1878, I. von Paul Gueterbock (Berlin).

2) Boström, E. Primäres Myxom des linken Vorhofes. Sitzungsbericht der Erlanger physikalisch-medicinischen Gesellschaft, Juli 1880. Referirt in Virchows Jahresbericht 1880, II. von Ebstein.

auflagerung stattgefunden hatte. Ausgangspunkt: mittlere Schichten des Endocards. Plötzlicher Tod, vermutlich durch totalen Verschluss des stenotischen Mitralostiums durch den Tumor.

Fall 27. Virchow.[1])

Bei einem an Abdominaltyphus zu Grunde gegangenen 27jährigen Restaurateur fand sich bei der Sektion folgende eigentümliche Herzaffektion: „Im linken Herzohr, 1 cm oberhalb des Ansatzes des vorderen Segels der Mitralis, ein über Taubenei grosses, lappiges Myxom von gallertigem, bräunlich rotem Aussehen, welches die Atrioventricularöffnung grösstenteils ausfüllt. Es sitzt mit einem 0,5 cm dicken Stiel auf und endigt in einem, etwa kirschengrossen, derb anzufühlenden Knoten, von dem aus sich noch ein, etwa 4 cm langer und an dem Ansatz 1,5 cm dicker, bis zur Herzspitze fortgesetzter, speckhäutiger Thrombus fortsetzt Auf einem Durchschnitte der Geschwulst sieht man in einem ziemlich derben, strahlig auseinander gehenden Gewebe eine Anzahl grösserer Gefässe. Aorta sehr eng und dünnwandig.

Zahlreiche embolische Heerde und zwar: 1) gelbe Hirnerweichung in der rechten Hemisphäre (mit Pachymeningitis fibrinosa). 2) necrotisirende und zum Teil dissecirte perforirte Milzinfarcte (daher Peritonitis). 3) Niereninfarcte. 4) Hämorrhagische Infarcte der Submucosa des Darms, von Hirse- und Hanfkörner- bis zur Kirschengrösse."

Fall 28. Juergens.[2])

Fibromyxoma polyposum atrii sin. cordis. Es handelt sich um einen 50 Jahre alten Arbeiter, der intra vitam keine Störungen von Seiten des Herzens gezeigt hatte. Sektionsbefund: Starke hydropische Schwellung der Extremitäten und äusseren

1) Virchow, Charité-Annalen 1881. Bericht über das Leichenhaus des Charité-Krankenhauses für das Jahr 1879.

2) Berliner klinische Wochenschrift 1891 No. 42. Juergens: Zur Casuistik der primären Herzgeschwülste.

Genitalien. Leichter Hydrothorax. Im Herzbeutel geringe Mengen klarer, wässriger Flüssigkeit. Herz ungemein klein. Pericardium überall stark verdickt, sehnig getrübt. Das subseröse Fettgewebe sehr spärlich entwickelt, von gallertiger Beschaffenheit. Rechter Ventrikel sehr eng. Herzwand dünn und schlaff, Muskelsubstanz schmutzig dunkelbraun gefärbt wie altes Leder, Endocardium an der Spitze leicht fibrös verdickt, fibröse Entartung einzelner Trabekel. Linker Vorhof im Verhältniss zum übrigen Teil des Herzens auffallend weit Ungefähr in der Mitte der vorderen Wandung sitzt eine Geschwulst von etwas über Walnussgrösse; dieselbe inserirt sich mit einem Stiel von 1 cm Durchmesser an der Vorhofswand und hängt als 3½ cm lange, nach unten etwas kolbig verdickte Geschwulst in das Lumen der Mitralis hinein. Die Oberfläche ist glatt, an einzelnen Stellen finden sich wellige Erhebungen, am unteren Ende hügelige Unebenheiten. Das Lumen der Mitralis ist fast ganz ausgefüllt Der Tumor ist von derber, aber elastischer Consistenz. Das Endocardium des Vorhofes setzt sich eine Strecke weit auf den Stiel der Geschwulst fort und verliert sich dann ohne scharfe Abgrenzung in die Substanz der Neubildung, welche oben glatt, durchscheinend und grau aussieht, weiter nach abwärts mehr bläulich rötliche Färbungen annimmt. An einigen Stellen mehr gelblich graue Nuancen, dann wieder Streifen von fast glasig aussehenden, leicht graubräunlich gefärbten Gewebszügen, welche von der Tiefe an die Oberfläche ziehen. Mikroskopischer Befund: Stark vascularisirtes Fibromyxom mit brauner Pigmentablagerung.

Fall 29. Berthenson.[1])

Von den klinischen Notizen seien hier nur kurz folgende aufgeführt:

Die 55 Jahre alte Patientin war bis zu ihrem 50. Lebens-

1) Virchows Archiv 1893. Band 132. Zur Frage von der Diagnose primärer Neoplasmen des Herzens. Myxom des linken Vorhofes. Von Dr. Leo Berthenson in St. Petersburg

jahre gesund; sie erkrankte dann an acutem Gelenkrheumatismus, der bald zur Heilung gelangte. Es traten aber im Laufe der nächsten Jahre bei ihr Störungen von Seiten des Herzens auf: Herzklopfen, Schwindelanfälle, Schwäche; ferner kamen Anfälle von Dyspnoe dazu. Bei der Aufnahme in das Krankenhaus bestand hochgradige Schwäche, leichte Cyanose des Gesichts, starke Dyspnoe, Schwindelgefühl. Mässiges Oedem an Füssen und Unterschenkeln, Parese der Extremitäten der rechten Seite. Radialpuls und Herzstoss schwach, unregelmässig. Herz in beiden Durchmessern vergrössert, an der Spitze undeutliches systolisches Geräusch, beide Töne an der Aorta dumpf und unrein, 2. Pulmonalton accentuirt. In der Gegend des manubrium sterni und zu beiden Seiten desselben bemerkt man eine Hervorwölbung, links stärker ausgesprochen bis 3 Finger breit vom Sternum reichend. Entsprechend letzterer exquisite Dämpfung links vom Sternum und zugleich leichtes Zittern.

Die Diagnose wurde auf Aneurysma arcus aortae gestellt.

Die Schwäche der Patientin nahm rasch zu, das Herzklopfen und die Dyspnoe wurden noch stärker. Es trat dann ein Sinken der Herzthätigkeit ein, Trübung der Besinnung, langdauernder Frostanfall und Schweiss. Nach diesem Anfalle Parese der Zunge, undeutliche Sprache, Benommenheit. 6 Tage darauf Collaps und Exitus.

Sektionsbefund am Herzen: Im Cavum pericardii eine bedeutende Quantität seröser, strohfarbener Flüssigkeit; Herz vergrössert: 13 cm lang, 13,5 cm breit. Nach Eröffnung der linken Herzhälfte findet sich im linken Vorhofe eine Neubildung von conischer Form, aus mehreren Lappen bestehend mit traubenförmiger acinöser Configuration an der Oberfläche; die Geschwulst hatte in ihrer Gesamtmasse eine gewisse Aehnlichkeit mit einer Weintraube, am Stiele hängend, durch den der Tumor an die hintere Wand des Vorhofs fixirt war. Die Grösse der einzelnen Acini des Tumors schwankte

zwischen einem Hanfkorn und einer Erbse. Der Tumor ist in seinen beiden oberen Dritteln von leicht abstreifbaren Fibrinmembranen bedeckt, von dunkelroter Färbung, im unteren Drittel halbdurchsichtig und von gelber Farbe, Breite und Länge des Stiels etwa 2 cm, Länge des gesamten Tumors 8, Breite 6 cm. Bei verticaler Stellung des Herzens ragt das Neoplasma mit seinem unteren Drittel durch das Ostium atrioventriculare sinistrum in die Höhle des linken Ventrikels. Auf dem Durchschnitt erscheint das Gewebe der Geschwulst durchsichtig, von blass-gelblicher Färbung, gallertartiger, leicht zitternder Consistenz; an der Basis des Tumors im Gewebe desselben sind rötlich gefärbte, inselförmige Einsprengungen sichtbar.

Die Mitralis zeigt an den Klappenrändern, an der Ansatzstelle der Chordae unbedeutende Verdickung. Linker Vorhof und linker Ventrikel zeigen Hypertrophie und Dilatation, rechter Ventrikel ebenfalls erweitert. Bulbus aortae etwas dilatirt.

In der linken Lunge finden sich mehrere hämorrhagische Knoten von Haselnussgrösse. — In den Nieren zerstreute punktförmige Extravasate. — Bei der mikroskopischen Untersuchung erwies sich, dass die in der linken Vorkammer aufgefundene Geschwulst aus verschiedenartigen, und zwar teils runden, lymphoiden, mit körnigem Protoplasma, teils spindelförmigen und sternförmigen, einzelnen zerstreuten oder mit einander durch feine, hier und da Netze bildende, Fortsätze verbundenen Zellen und einer structurlosen, durchsichtigen, halbflüssigen Zwischensubstanz bestand.

Verfasser bezeichnet die Geschwulst als „Zellen-Myxom“ (Myxoma medullare).

Fall 30. Robin.[1])

Primäres Myxom des Herzens. Es handelt sich um einen Conditor-Burschen, welcher, bei scheinbar völliger Gesundheit

1) A. Robin, Archiv de méd. expér. T. V. 1896 No. 6, pag. 802.

vom Tanz kommend, plötzlich bewusstlos hinstürzte; vollständiges Coma und rechtsseitige Hemiplegie war während der nächsten Tage vorhanden; am dritten Tage kehrte das Bewusstsein allmählich wieder, dagegen bestand Aphasie; diese sowohl wie die Hemiplegie verschwand im Laufe von 8 Wochen vollständig. Nach zweijähriger Gesundheit, abgesehen von etwas Kurzathmigkeit beim Treppensteigen, fiel der Mann bei der Arbeit um; er war comatös, linkerseits total gelähmt und starb am folgenden Tage. Bei der Section fand sich ein traubenförmiges gallertiges Myxom des linken Vorhofes, Verdickung des Endocards in der Umgebung, ein alter gelber Erweichungsheerd in der linken dritten Stirnwindung, sowie eine fächerförmige, mit Hohlräumen durchsetzte Narbe, welche vom Hirnschenkel bis in die Scheitel-Windungen ausstrahlte, „Congestion" der rechten Hemisphäre, und ein dickes Gerinsel in der rechten Carotis, welches sich um ein abgelöstes Stückchen der Herzgeschwulst entwickelt zu haben schien; ausserdem zahlreiche Milzinfarcte."

Fall 31. Guth.[1])

Bei einer 54 jährigen, an Magenkrebs zu Grunde gegangenen Frau fand sich bei der Sektion in dem sonst unveränderten Herzen ein „auf der dem Vorhofe zugekehrten Fläche das Scheidewandzipfels der Tricuspidalis sitzender bohnengrosser Tumor von graurötlicher Farbe. Derselbe war breit gestielt, d. h. an der Basis leicht eingeschnürt, und von weicher Consistenz, bereits mit freiem Auge konnte man an demselben eine villöse Structur erkennen". Es lag die Vermutung nahe, dass diese Geschwulst im Herzen eine Metastas edes Magencarcinoms darstellen könnte; eine genaue

1) H. Guth. Ueber einen Fall von papillärem Myxom auf der Valvula tricuspidalis. Prager medicinische Wochenschrift XXIII. No. 8. 1898. — Zwei hier citirte Fälle von Czapek (Prager med. Wochenschr. 16, 1891): 1) von der Herzspitze, 2) vom Papillarmuskel der Valv. tricuspidalis konnte ich nicht mehr im Original nachsehen.

mikroskopische Untersuchung aber ergab, dass der Tumor vom Klappengewebe seinen Ursprung genommen hatte. „Die Geschwulst war aus dünnen, langen Zotten aufgebaut, welche von einem wohl ansgebildeten Endothel überzogen waren. Die Endothelzellen sassen einer äusserst dünnen kernarmen Grenz-Membran auf Darunter bildete die Hauptmasse der Zotten ein ebenfalls sehr zellenarmes Gewebe, dessen reichliche Zwischensubstanz ein durchaus homogenes, stellenweise leicht streifiges Aussehen darbot. An der Hand von Schnittserien liess sich feststellen dass sich diese Zotten gegen die Basis der Geschwulst hin zu stärkeren Stämmen vereinigten, welche dann in das Gewebe der Klappe übergingen."

Fall 32 und 33. Lorue und Martinotti.

In der Arbeit von Berthenson finden sich noch zwei weitere Fälle von primärem Myxom erwähnt, über die ich mir keine genaueren Angaben verschaffen konnte. Es sind dies 1. Lorue, Myxoma, Bulletin de la Société anatomique de Paris, 1869. 2. Martinotti, Contribuzione allo studio dei tumori del cuore. Gazetta delle clin. Sem. I 1886. Nach Fränkel handelt es sich hier um ein Myxofibrom im linken Herzohr.[1])

V. Zweifelhafte Fälle.

In der Arbeit von Bodenheimer finden sich unter der grossen Anzahl der Fälle von meist sekundären Tumoren des Herzens zwei, die Bodenheimer zu den primären zählt, auch Berthenson hat sich dieser Ansicht angeschlossen. Der pathologisch-anatomische Charakter der vermeintlichen Neubildungen geht aus der Beschreibung nicht hervor, deshalb seien sie hier an besonderer Stelle erwähnt.

1) Hierzu kommt noch ein von Ribbert erwähntes erbsengrosses papilläres Myxom der Valv. tricuspidalis. (Deutsche med. Wochenschr. Lit. 9. 1894.)

Fall 34. Andral.[1])

In einem Alter von 35 Jahren war ein bis dahin gesunder Mensch von leichter Engbrüstigkeit befallen. Ein halbes Jahr später empfand er plötzlich nach dem Frühstück einen sehr heftigen Schmerz in der Herzgegend, welcher bald die ganze Brust einnahm; dabei starkes Herzklopfen, vermehrte Engbrüstigkeit, Erbrechen und vorübergehende Besinnungslosigkeit. Der Schmerz dauerte eine Stunde; am folgenden Morgen befand sich der Kranke wie gewöhnlich. Indessen nahm in dem darauf folgenden Jahre die Engbrüstigkeit zu und es stellte sich 7—8 Mal derselbe Schmerz ein. Beim Eintritt in die Charité war der Kranke sehr abgemagert, von strohgelber Gesichtsfarbe, und hatte jeden Abend eine leichte Fieberbewegung ohne Schweiss. Die Schmerzen und Anfälle von Herzklopfen wiederholten sich; in den Zwischenräumen indessen liess die Auscultation weder am Herzen noch an den Lungen irgend ein Krankheitszeichen entdecken. Nach 6 Wochen schwollen das Gesicht und die Glieder an und der Kranke starb plötzlich ohne Todeskampf.

Bei der Leichenöffnung zeigte sich in der inneren Wandung der rechten Herzkammer eine höckrige Geschwulst, welche beim ersten Anblick einem überzähligen Herzen nicht unähnlich war. Sie erstreckte sich von der Spitze bis zur Grundfläche, über welche hinaus sie noch in das Gewebe der Vorkammer eindrang; sie hatte die Muskelfasern fast vollkommen verdrängt, und es zeigte sich von denselben nur eine dünne Lage auf der inneren Fläche der Kammer. Diese Geschwulst bestand aus dem sogenannten Encephaloid und war zum Teil hart, zum Teil weich und fast zerfliessend. Die Leiche bot keine anderen krankhaften Erscheinungen dar.

Fall 35. Locher.[2])

Der 47 Jahre alte Patient war bei seiner Aufnahme in's

---

1) Andral. Leberts Atlas der pathologischen Anatomie.

2) Locher, Scirrhus des Herzens. (Zur Lehre vom Herzen, Erlangen 1860.)

Spital im höchsten Gerade erschöpft. Allgemeine Oedeme. Mässiger Grad von Ascites. Auffallend fahlgrüne Färbung der Haut, Cyanose des Gesichtes. Sensorium klar. Respirations-Organe: Grosse Beengung, quälender Husten, wässriger Auswurf. Scharfes vesiculäres Atmen mit mannigfachen Rasselgeräuschen. Circulations-Organe: Herzdämpfung verbreitert, Herzstoss schwach; systolisches Blasen; 2ter Pulmonalton verstärkt. Puls schwach, zeitweilig intermittirend, schwer zu zählen. Abdomen auf Druck nirgends schmerzhaft; keine Geschwulst wahrnehmbar. Urin eiweisshaltig, mikroskopisch nicht untersucht. Diagnose: Brightsche Nierendegeneration mit Insufficienz der Mitralis, Lungen-Oedem.

Sektionsbefund: Die Nieren vollkommen normal, auch sonst im Abdomen nirgends ein Depot eines pathologischen Prozesses. Wie vorauszusehen, waren wirklich Lungenoedem, Hypertrophie mit Dilatation des rechten Ventrikels vorhanden, dagegen keine Insufficienz der Mitralis, die Klappe erschien in jeder Beziehung gesund, Dagegen befand sich gegen die Spitze des Ventrikels und zwischen einzelnen Trabekeln verlaufend ein „Geschwür", dessen Grösse bei der seiner unregelmässigen Ausläufer wegen unregelmässiger Gestalt nicht gut zu bestimmen war; die Mitte betrug etwa ein Fünfrappenstück. Wulstige, weissgraue, härtliche Ränder. Wenn man nun in die Herzsubstanz einschnitt, so schied sich die weisse 3 Linien tief infiltrirte Basis des Geschwürs auffallend von der roten normalen Herzsubstanz. Auch die Consistenz war eine weit beträchtlichere und es konnte überhaupt kein Zweifel bestehen, dass man das Produkt, welches man ungewöhnlicher Weise hier im Herzen vor sich sah, ohne Bedenken für krebsiger Natur, für scirrhöse Infiltration halten und neben einen Scirrhus des Pylorus oder Uterus stellen müssen. Diesen Fall mit unter die Neubildungen zu rechnen, scheint nicht berechtigt. Der ziemlich unklaren Beschreibung nach handelt es sich nicht um einen Tumor, sondern vielleicht um eine Myocarditis fibrosa mit thrombotischen Auflagerungen.

Fall 36. Moxon.[1])

Moxon beschreibt eine apfelgrosse Cyste, ausgehend von der hinteren Partie des Septums der Vorhöfe, da wo es mit dem Septum ventriculorum zusammen stösst. Dieselbe ragte in beide Vorhöfe herein uud beeinträchtigte den Raum der venösen Ostien. Der Sinus coronarius wurde von ihr ungefähr 1 Zoll vor seinem Eintritt in den Vorhof verschlossen. Die Wandung der Cyste war glatt, glänzend, dünn und durchsichtig. Ueber den Inhalt der Cyste ist nichts gesagt. Am Wahrscheinlichsten scheint mir, dass es sich um eine Echinococcuscyste gehandelt hat.

Das Ergebnis ist folgendes:

Die Fälle 1—33 sind als primäre Neubildungen des Herzens aufzufassen. Fall 34 (Andral) ist insofern zweifelhaft, als aus der Beschreibung nicht mit Sicherheit hervorgeht, um welche Art von Tumor es sich gehandelt hat. Bodenheimer, Ely und Berthenson haben ihn den primären Neoplasmen des Herzens zugezählt. Die Fälle 35 und 36 (Locher und Moxon) können nicht als solche aufgefasst werden; sie sind in dieser Arbeit nur deswegen angeführt, weil andere Autoren, nämlich Fränkel und Berthenson, dieselben in die Statistik der primären Neubildungen des Herzens aufgenommen haben Von den 33 Fällen sind 7 Fibrome (Fall 4 - 10), 3 Lipome (Fall 11—13), 10 Sarcome (Fall 1, 3 und 14—21), 13 Myxome (Fall 2 und 22—33). Ihrem Sitz nach verteilen sich diese 33 Tumoren folgendermassen:

Im linken Ventrikel fanden sich **4** und zwar: 1. Fall 4, Luscka, Fibroid in der Wand des linken Ventrikels;

---

1) Moxon, W. Hydatid of the heart, obliterating by its pressure the coronary sinus. Transactions of the pathologic Society. London XXI. p 99. 1871.

2. Fall 11, Albers, faseriges Lipom am unteren Ende des linken Ventrikels; 3. Fall 16, Ely, Sarcom in der Aussenwand des linken Ventrikels; 4. Fall 21, Prudhomme, Sarcom der Aortenklappen und des linken Ventrikels.

Im rechten Ventrikel 1: Fall 7, Zander, Fibrom, vom Septum ventriculorum ausgehend.

Im linken Vorhof 11 und zwar: 1. Fall 2, Marchand, Myxom, vom Septum atriorum entspringend; 2. Fall 3, Justi, Spindelzellensarcom von der Wand des linken Vorhofs ausgehend; 3. Fall 5, Kottmeyer, Fibrom, vom Septum atriorum entspringend; 4. Fall 8, Waldvogel, Fibrom, vom Septum ausgehend; 5. Fall 23, von Bamberger, Myxom im linken Vorhof; 6. Fall 24, Wigandt, Myxom, von der Mitte des Septums ausgehend; 7. Fall 25, Salvioli, Myxom in der Nähe des foramen ovale; 8. Fall 26, Boström, Myxom zwischen zwei Pulmonalvenenästen; 9. Fall 28, Jürgens, Myxom, vordere Wand des linken Vorhofs; 10. Fall 29, Berthenson, Myxom, hintere Wand des linken Vorhofs; 11. Fall 30, Robin, Myxom im linken Vorhof.

Im rechten Vorhof 6: 1. Fall 9, Jürgens, Fibrom, vordere Wand des rechten Vorhofs; 2. Fall 12, Banti, Lipom, hintere Wand des rechten Vorhofs; 3. Fall 14, Bodenheimer, Sarcom, Wand des rechten Vorhofs; 4. Fall 17, Birch-Hirschfeld, Sarcom, Endocard des rechten Vorhofs; 5. Fall 18, Fränkel, Sarcom im rechten Vorhof; 6. Fall 19, Jürgens, Sarcom in der Wand des rechten Vorhofs.

Im linken Herzohr 2: 1. Fall 27, Virchow, Myxom im linken Herzohr; 2. Fall 33, Martinotti, Myxofibrom im linken Herzohr.

Im rechten Herzohr 2: 1. Fall 13, Petrocchi, Lipom im rechten Herzohr; 2. Fall 15, Hottenroth, Sarcom im rechten Herzohr.

Im Septum ventriculorum 1: Fall 6, Wagstaffe, Fibrom.

An den **Aortenklappen 1**: Fall 1, Spindelzellen-Sarcom.

An der **Mitralklappe 1**: Fall 22, Curtis, Myxom auf der Vorhofsfläche des hinteren Mitralklappenzipfels.

An der **Tricuspidalklappe 1**: Fall 31, Guth, Myxom.

In drei Fällen ist der Sitz nicht näher angegeben: 1. Fall 10, Albers, Fibroid im Herzfleische; 2. Fall 20, Weiss, Sarcom; 3. Fall 32, Lorue, Myxom.

Aus dieser Zusammenstellung geht mit Deutlichkeit hervor, dass die Vorhöfe und von ihnen wieder der linke, von den primären Tumoren als Sitz bevorzugt werden. Die Ventrikel werden sehr viel seltener befallen, der linke häufiger wie der rechte. Auffallend ist ferner, dass die grösste Mehrzahl der Tumoren in den Vorhöfen vom Septum atriorum ihren Ursprung nimmt. Es ist wohl denkbar, dass das Endocard hier, wo es bei der Bildung des Septums und des Verschlusses des foramen ovale complicirte Faltungen und Verschiebungen erleidet, am leichtesten geneigt ist, pathologisch zu wuchern. Dass sich das Geschwulstgewebe direkt aus dem endocardialen Gewebe entwickelt hatte, ist bei verschiedenen Fällen nachgewiesen, so im Fall 3, Justi, in den Fällen von Jürgens (9, 16, 28), Birch-Hirschfeld (17), Boström (26). Ob eine vorausgegangene Endocarditis als ursächliches Moment bei der Entwickelung von Neubildungen eine Rolle spielt, muss dahin gestellt bleiben. Jürgens weist in seiner Arbeit darauf hin. Es müssten dann aber die Klappen, bei der grösseren Häufigkeit der Endocarditis der Klappen gegenüber der Endocarditis parietalis, häufiger der Sitz von Tumoren sein; wir finden in unserer Zusammenstellung nur 3 Fälle, bei denen die Neubildung auf die Klappen beschränkt ist (Fall 1, Spindelzellensarcom, Fall 22, Curtis, Myxom der Mitralis; Fall 31, Guth, Myxom der Tricuspidalis.) Auch in den beigefügten Kranken-

geschichten fehlen Angaben über Endocarditis, Gelenk-Rheumatismus etc. — Ihrem anatomischen Bau nach gehören die Neoplasmen des Herzens zu den Bindegewebsgeschwülsten, sie entwickeln sich in den weitaus meisten Fällen vom Endocardium, aber auch das intermuskuläre Bindegewebe wird in einem Falle (12), Banti, als Ausgangspunkt angegeben. Zwischen den einzelnen Arten der Tumoren kommen Uebergänge vor, so im Fall 11, Albers, ein faseriges Lipom im Herzfleisch, ferner im Fall 7, Zander, ein Fibrom, in dem stellenweise das Gewebe sich der Struktur eines Spindelzellen-Sarcoms nähert, und im Fall 24, Wigandt, ein Tumor, der als Myxo-Sarcoma bezeichnet wird. Es lässt sich also eine scharfe Trennung der einzelnen Formen nicht durchführen. Entartet in einem Fibrom oder Sarcom die Grundsubstanz schleimig, so entstehen eben Myxofibrome respective Myxosarkome.

In klinischer Beziehung wird es kaum gelingen, nach den hier angeführten Krankenschichten, sich ein einheitliches Bild von Krankheitssymptomen bei primären Herztumoren zu konstruiren. Je nach dem Sitz und der Ausdehnung der Neubildung, werden die Symptome verschieden sein. In manchen Fällen lehrt uns die Bemerkung, „zufälliger Sektionsbefund", dass intra vitam keinerlei diesbezügliche Krankheitserscheinungen vorhanden waren. Andere Fälle verlaufen unter schweren Symptomen, unter denen zu nennen sind: Herzklopfen, Angstgefühl, Schwindelanfälle, starke Dyspnoe, Husten mit blutigem Auswurf, Herzschwäche, Oedem und Ascites, Hemiplegien infolge von Gehirn-Embolien. Geräusche am Herzen werden ebenso oft vermisst wie gefunden. Pericarditis ist öfter vorhanden, das Exsudat manchmal blutig gefärbt. Von diesen Krankheitserscheinungen verdienen nach Berthenson die Embolien besondere Beachtung und er meint, dass man beim Eintritt von Embolien und dem Fehlen von Symptomen am Herzen,

die sonst zu Embolie vorauszugehen pflegen, auf dem Wege der Ausschliessung zu der Diagnose: Neubildung im Herzen kommen könne. Auch ich möchte die Embolien zu den beachtenswertesten Symptomen rechnen. Wir finden sie in mehreren in dieser Arbeit zusammengestellten Fällen erwähnt; so erfolgte in unserem Falle 1 der Tod durch Embolie der Coronararterie, im Falle 2, Marchand, finden sich zahlreiche Geschwulstembolien in den Hirnarterien, im Falle 30, Robin, eine Geschwulstembolie in der Carotis; in den Fällen, wo hämorrhagische Infarcte der Lungen gefunden wurden, wird man auch embolische Verlegung von Aesten der Lungenarterien annehmen müssen. In dem Falle 27, Virchow, finden sich zahlreiche embolische Heerde, im Gehirn, Milz und Nieren. — Die embolischen Pfröpfe können aus Geschwulstteilchen bestehen, wie wir in mehreren Fällen gesehen haben, ebensogut aber können auch Thromben, welche sich auf dem Neoplasma niederschlagen als Emboli in die Blutbahn gelangen. — Fränkel sieht in der blutigen Färbung des pericarditischen Exudates etwas für Neubildungen Charakteristisches. Da Pericarditis nur in einer geringen Anzahl der Fälle beobachtet ist, so lässt sich auch dies Symptom nicht verallgemeinern. Der Kliniker wird daher nur in den allerseltensten Fällen in der Lage sein, mit einiger Wahrscheinlichkeit die Diagnose auf primären Herztumor stellen zu können, sonderu wird sie fast immer dem Pathologen überlassen müssen.

Zum Schlusse meiner Arbeit, sage ich Herrn Geheimrat Marchand meinen ergebensten Dank für die Anregung zu dieser Arbeit und die freundliche Unterstützung bei derselben.

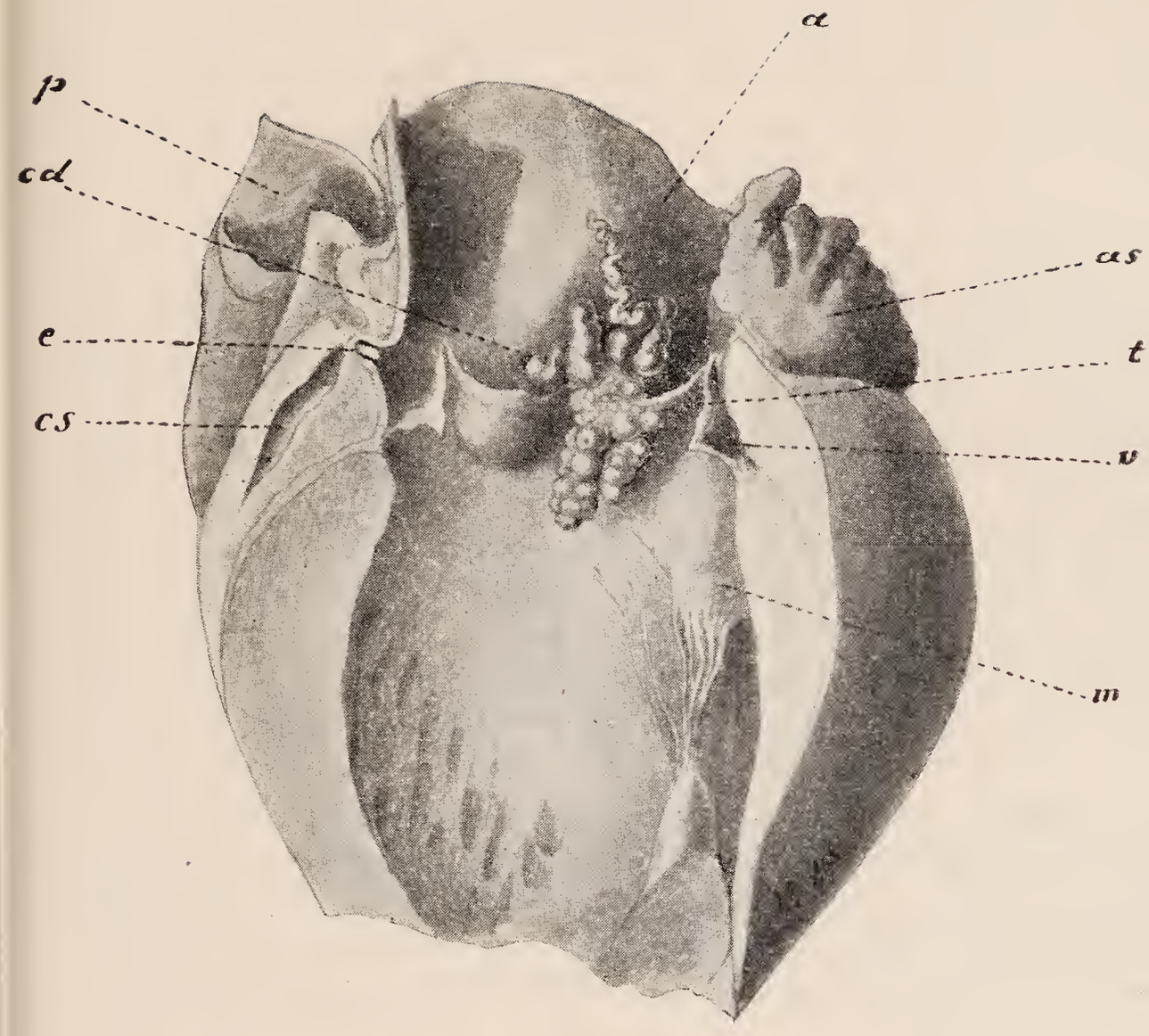

Myxosarkom der Aortenklappen.

(Natürliche Grösse.)

a. Aorta.
p. Art. pulmonalis.
cd. Abgangsstelle der Art. coronaria dextra, durch einen Geschwulstvorsprung verlegt.
cs Stamm der Art coron. sin. (nicht bis zur Mündung aufgeschnitten)
e. Embolischer Pfropf in der Mündung der Arterie.
t. Geschwulstmasse, hauptsächlich von der hinteren Klappe ausgehend.
as. Linkes Herzohr.
v. Die Hälfte der durchschnittenen linken Aortenklappe.
m. Valvula mitralis.

Vita.

Am 5. November 1875 wurde ich, Fritz Georg Fuhrmann, als erster Sohn des Sänitätsrates Dr. Fuhrmann in Wangerin in Pommern und seiner Frau Auguste, geborene Lindenberg, geboren, bin evangelisch-lutherischer Confession. Bis zu meinem 11. Lebensjahre wurde ich im Hause meiner Eltern privatim unterrichtet und kam dann im Oktober 1887 nach Stettin auf das König-Wilhelms-Gymnasium Dort bestand ich Ostern 1894 das Abiturienten-Examen und bezog darauf die Universität Marburg, um Medicin zu studiren. Ostern 1896 bestand ich das Tentamen physicum und begab mich zur Fortsetzung meiner Studien nach Berlin. Ostern 1897 kehrte ich von dort nach Marburg zurück und bestand hier am 4. März 1899 das medicinische Staatsexamen, am 10. März 1899 das Examen rigorosum.

Meine academischen Lehrer waren in Marburg: *Ahlfeld, Disse, Enderlen, Gasser, Hess, von Heusinger, Korschelt, Kossel, Küster, Lahs, Mannkopff, Marchand, Melde, A. Meyer, H. Meyer, Müller, Nebelthau, Ostmann, Sandmeyer, Saxer, Strahl, Tuczek, Wernicke, Zincke, Zumstein.*

In Berlin: *Grawitz, Hildebrandt, Klemperer, L. Lewin, von Leyden, Nasse †, Virchow.*

Sämtlichen Herren bin ich zu grossem Danke verpflichtet